
آناتومی گاو شیرده

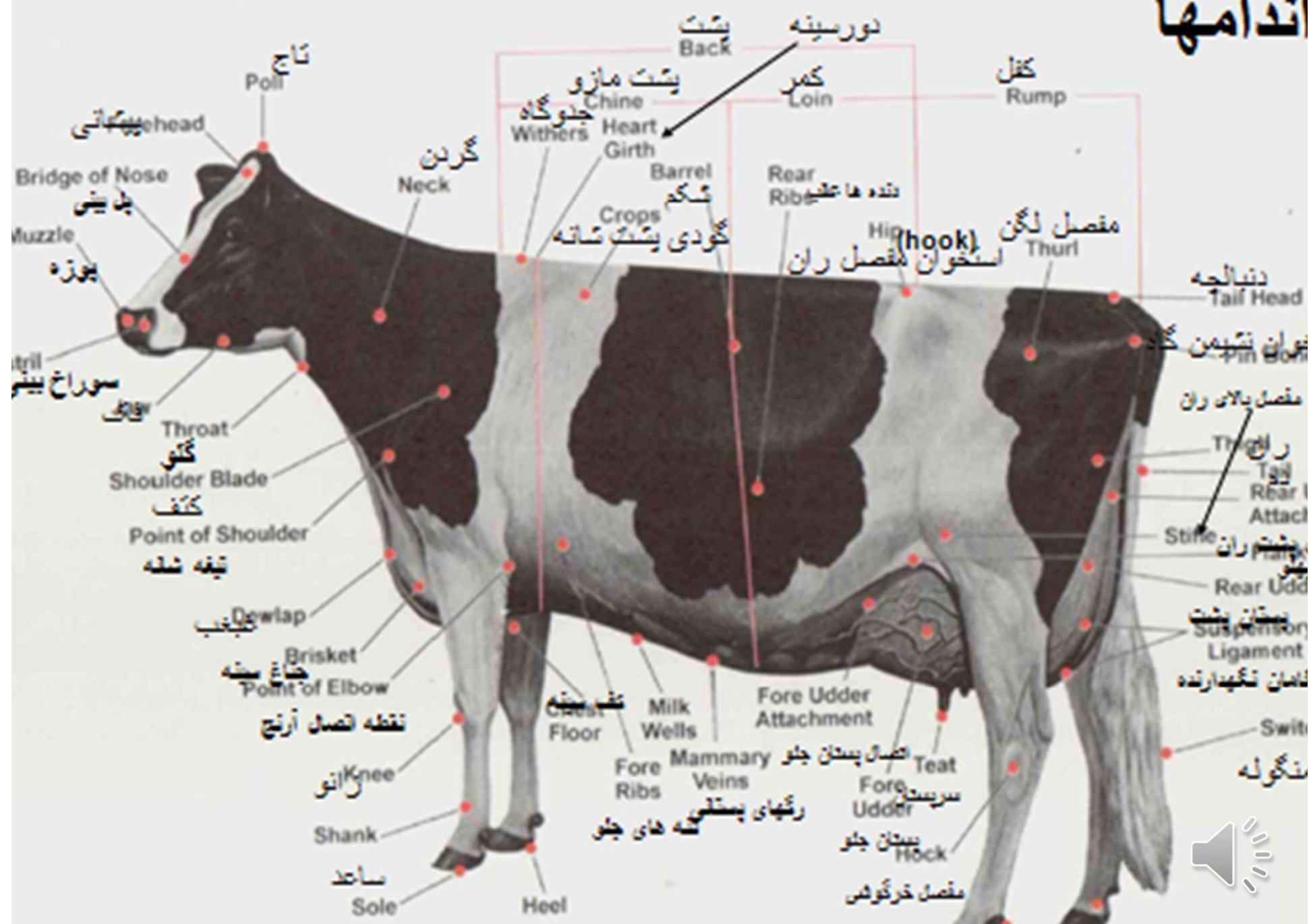


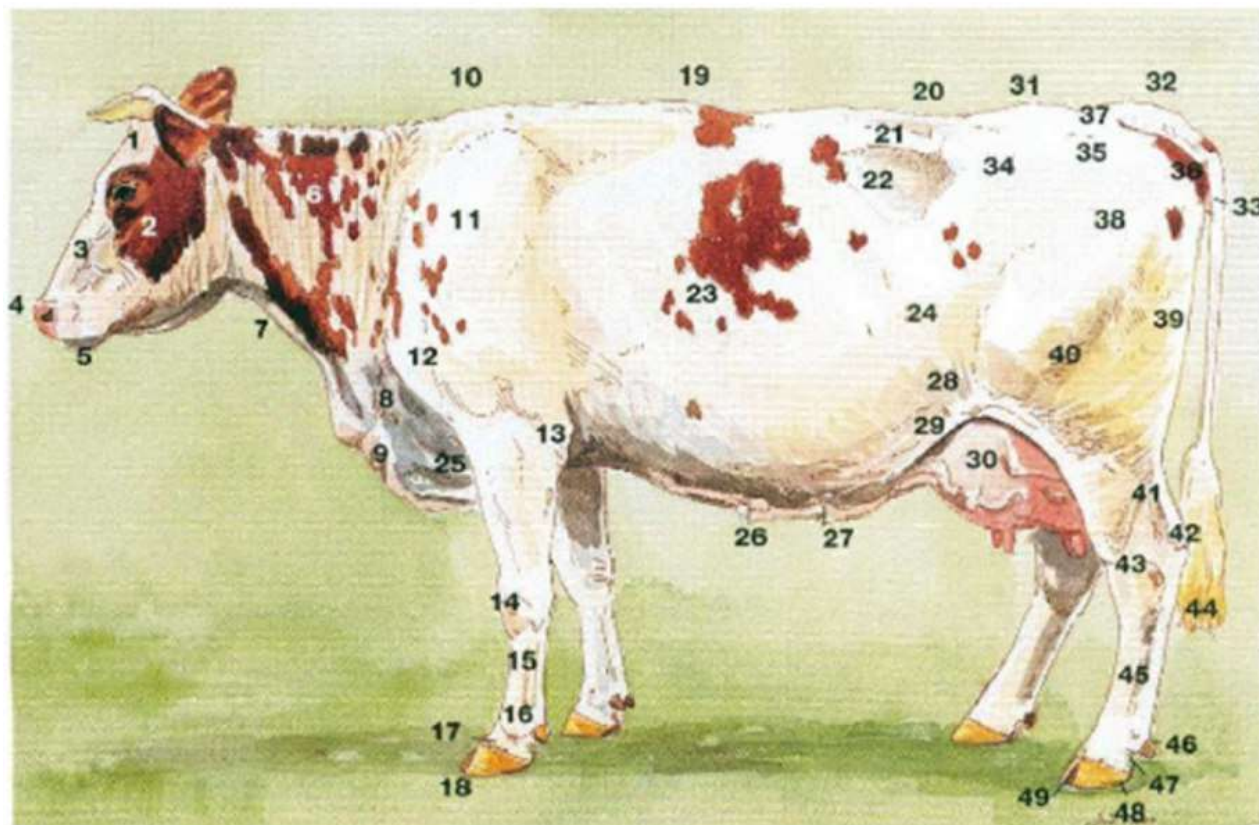
□ در امر داوری و قضاوت استفاده از عبارات توصیفی و تشریح نکات مختلف اعم از جزئی و کلی امر ضروری است و این زمانی حاصل می‌شود که قضاوت کننده آشنایی کامل به نام و اندامهای بدن دام داشته باشد.

□ توانایی به تصویر کشیدن ساختمان اسکلت گاو و یا چهارچوب بدنی و اندامهای حیوان توسط قضاوت کننده یک مزیت بسیار خوب به حساب می‌آید



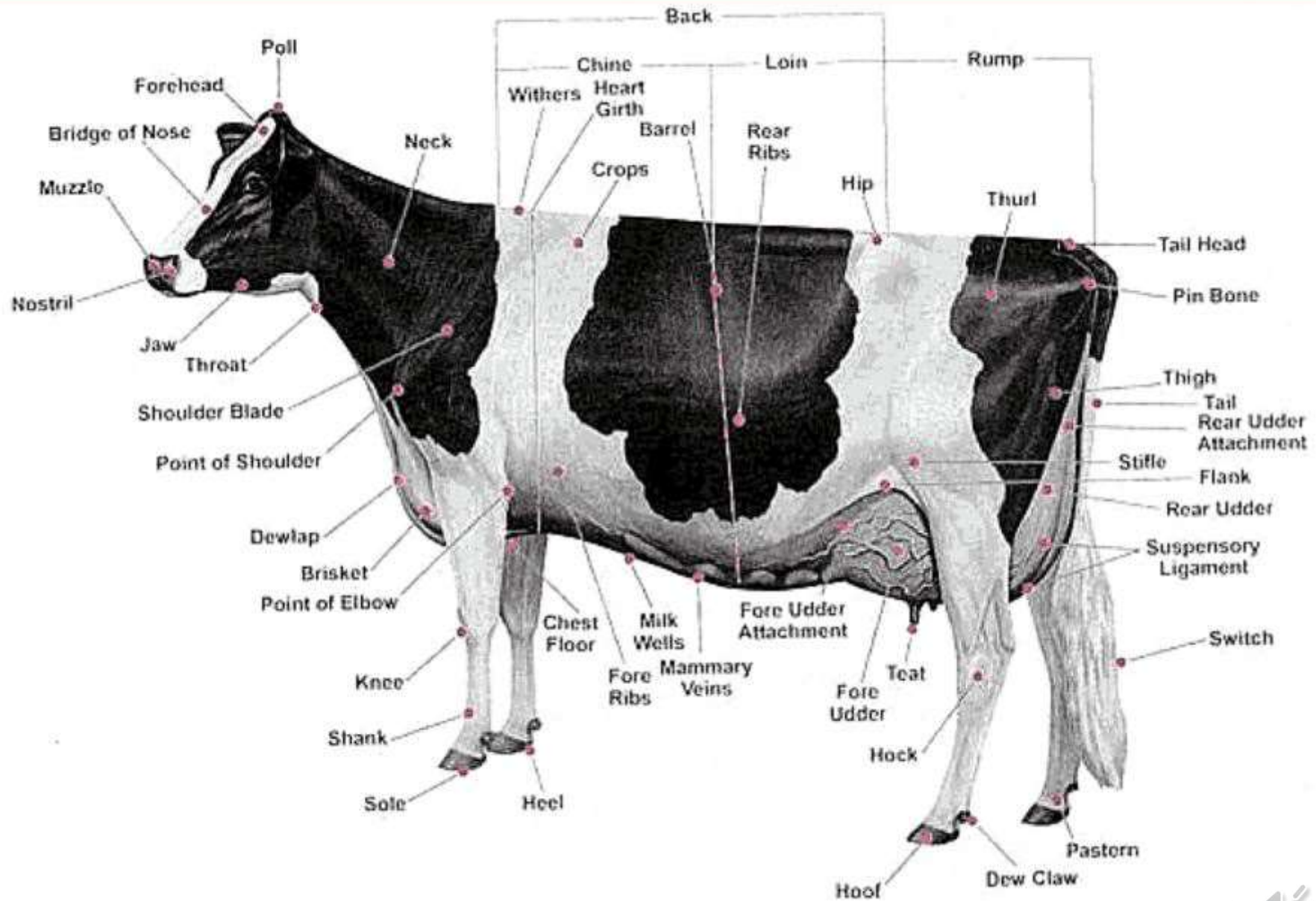
اندامها





- | | |
|----------------------------|---------------------|
| ۱. پیشانی | ۲۵. قفسه سینه |
| ۲. گونه | ۲۶. رگ شیرواری |
| ۳. برآمدگی بینی | ۲۷. ناف |
| ۴. پوزه | ۲۸. تهیگاه پایینی |
| ۵. چانه | ۲۹. چین های کشاله |
| ۶. گردن | ران |
| ۷. گلو | ۳۰. بخش جلویی پستان |
| ۸. قفسه سینه | ۳۱. کپل |
| ۹. غبغب | ۳۲. ابتدای دم |
| ۱۰. جدوگاه | ۳۳. واژن |
| ۱۱. برجستگی کتف | ۳۴. استخوان هوک |
| ۱۲. نوک کتف | ۳۵. استخوان مسطح |
| ۱۳. شانیه | کپل |
| ۱۴. زانو | ۳۶. استخوان پین |
| ۱۵. قلم پا | ۳۷. لیگامان ها |
| ۱۶. مفصل مچ دست | ۳۸. مفصل هیپ |
| ۱۷. لایه شاخی | ۳۹. ران |
| ۱۸. سم-ناخن | ۴۰. زانو |
| ۱۹. پشت | ۴۱. زردپی آشیل |
| ۲۰. کمر | ۴۲. پشت زانو |
| ۲۱. زانده جانبی ستون فقرات | ۴۳. مفصل خرگوشی |
| ۲۲. مثلث گرسنگی | ۴۴. موهای دم |
| ۲۳. دیواره قفسه سینه، دنده | ۴۵. قلم پا |
| ۲۴. تهیگاه | ۴۶. سم/ناخن |
| | ۴۷. بخلوق |
| | ۴۸. کف سم |
| | ۴۹. فضای بین انگشتی |





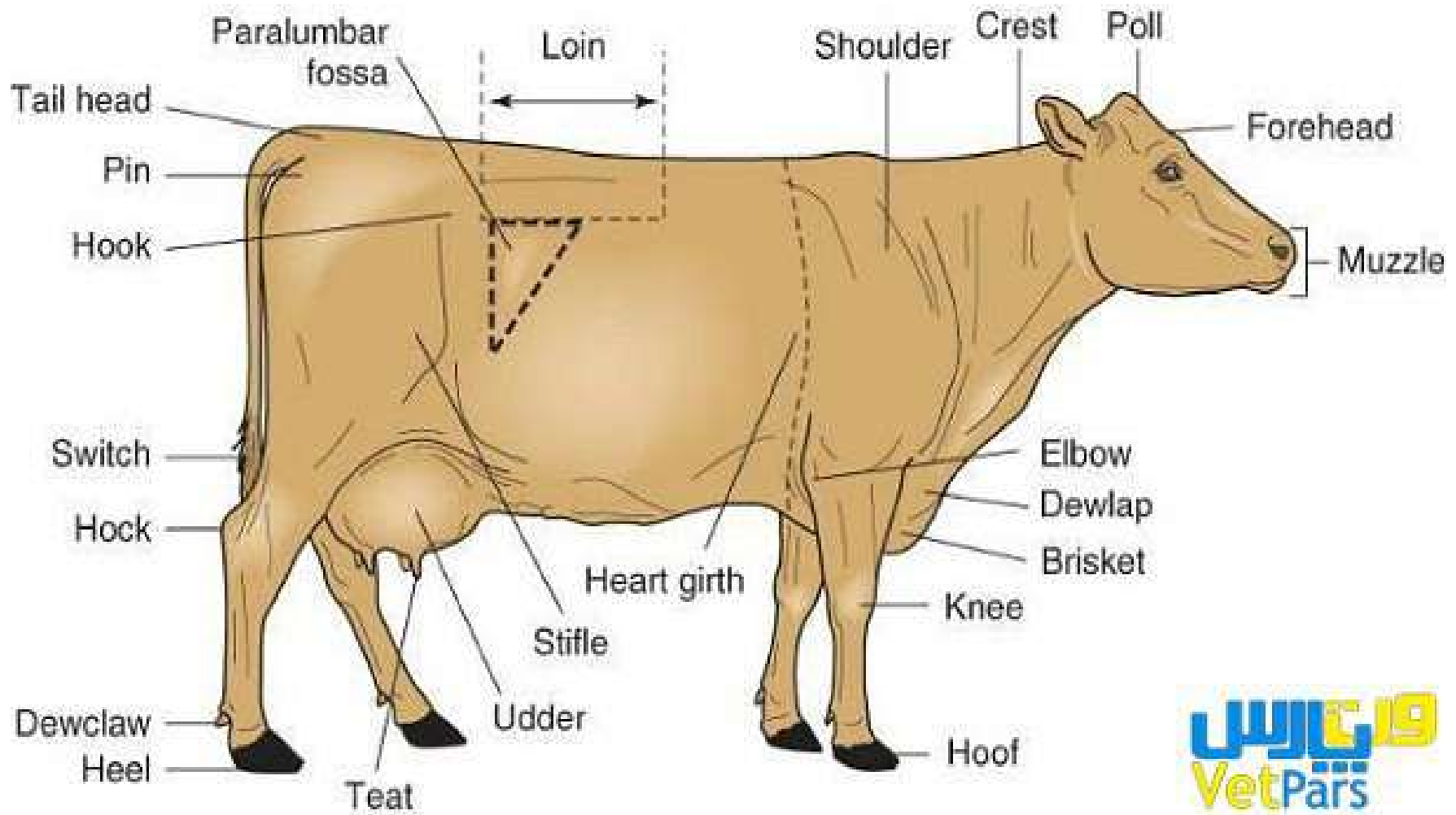
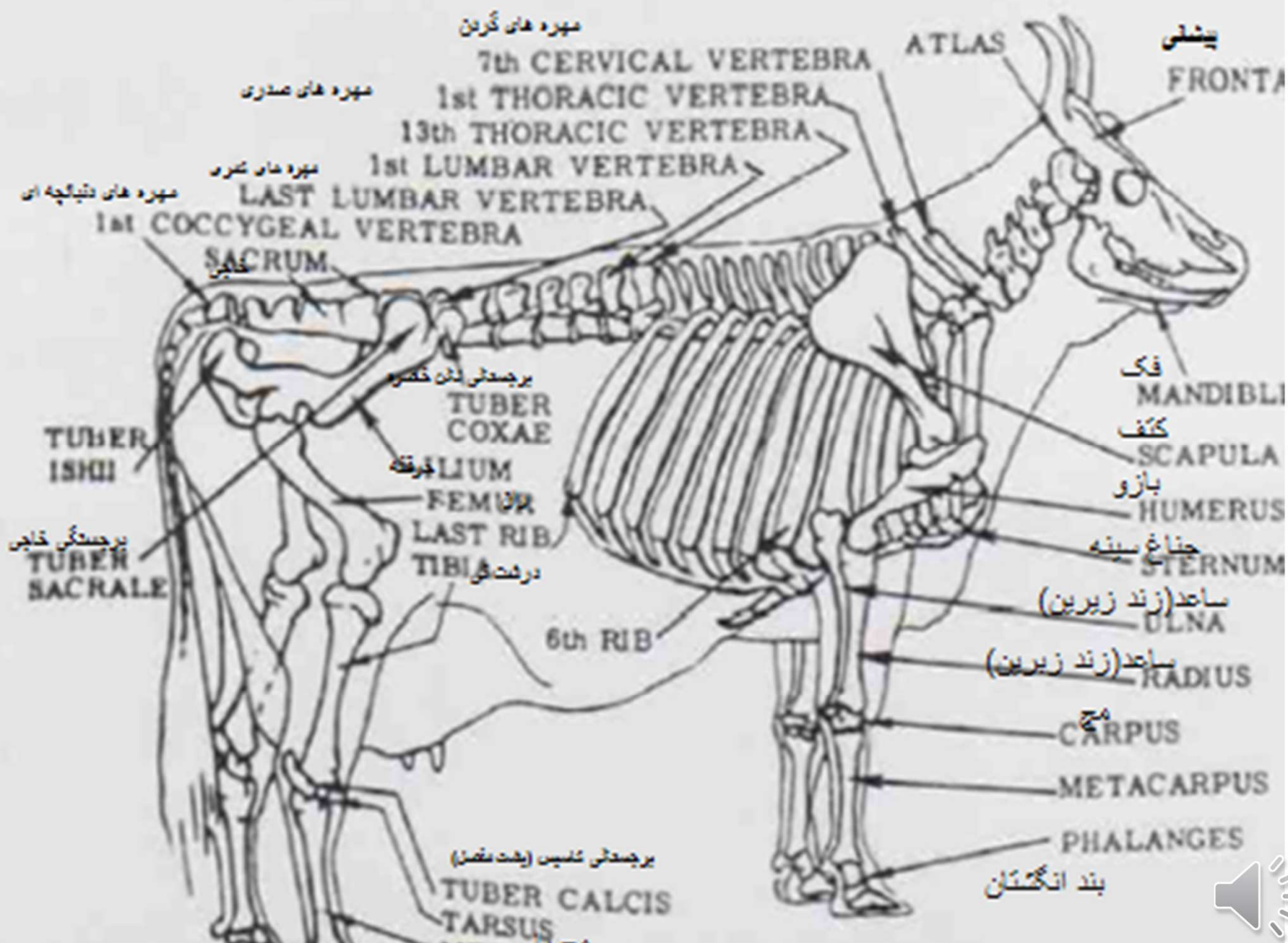


Fig. 7 Skeleton of a dairy cow.



□ دندانها

□ یک ماده گاو بالغ دارای ۳۲ دندان هست. هشت عدد آنها دندانهای

□ ثنایا یا incisors هستند که در آرواره پایین قرار گرفته‌اند.

□ در آرواره بالایی به جای دندانهای ثنایا لایه سختی از بافت مخاطی قرار دارد.



دو عدد وسطی دندانهای ثنایا در آرواره پایین، دندانهای گاز انبری با ~~pinchers~~ نامیده می شود.

دو عدد بعدی دو طرف دندانهای گاز انبری اولین دندانهای میانی (First intermediates)

دو عدد بعدی دومین دندانهای میانی (Second intermediates) نامیده می شوند.

به دندانهای میانی اولین و دومین دندانهای جانبی گفته می شوند.

و به یک جفت دندان آخری در اطراف دندانهای جانبی دندانهای گوشه‌ای (corners) می‌گویند.

گوساله در زمان تولد دارای ۲ با بیشتر دندانهای ثنایای میباشد و بقیه دندانهای ثنایا در عرض یک ماه ظاهر می‌شوند (دندانهای شیر).



بسته به سن دام از ۲ تا ۵ سالگی تمام دندانهای شیری با دندانهای دائمی تعویض می گردند.

پس از ۵ سالگی تخمین سن را می توان با سایش و فرسودگی دندانهای دائمی حدس زد.

بین ۵ و ۶ سالگی دندانهای گاز انبری شروع به صاف شدن می کنند.

با افزایش فرسایش در ۶ سالگی دندانهای میانی کم و بیش شروع به فرسایش می کنند.

در سنین ۷ و ۸ سالگی فرسایش دندانهای گاز انبری کاملاً مشخص خواهد بود.

در سنین ۸ و ۹ سالگی فرسایش دندانهای میانی کاملاً مشخص می شود.

در سن ۱۰ سالگی فرسایش دندانهای گوشه ای کاملاً مشخص می شود.

بین ۶ سالگی تا ۱۲ سالگی انحناي رديف دندانها کم می شود و در سن ۱۲ سالگی به حالت مستقیم در می آید.

در سن ۱۲ سالگی اتصال بین دندانها از بین می رود و دندانها از هم جدا می شوند و هر یک بصورت سه گوشه ای (مثلثی) یا موشی در می آیند.



Skeletal Structure and Parts of a Dairy Cow



Fig. 8 All of the temporary or milk teeth have appeared in the calf at one month.

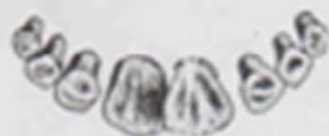

Fig. 9 As the heifer approaches 2 years of age, the central pair of temporary incisor teeth (pinchers) is replaced by the permanent pinchers, which usually attain full development at 2 years.

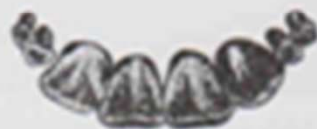

Fig. 10 The permanent first intermediates, one on each side of the pinchers, are cut at about 2½ years and are usually fully developed at 3 years.

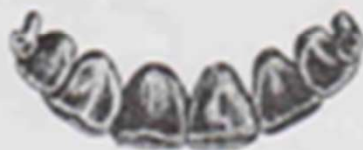

Fig. 11 The second intermediates, or laterals, are cut at 3½ years. They are on a level with the first intermediates and begin to wear at 4 years.

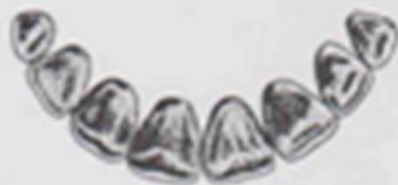

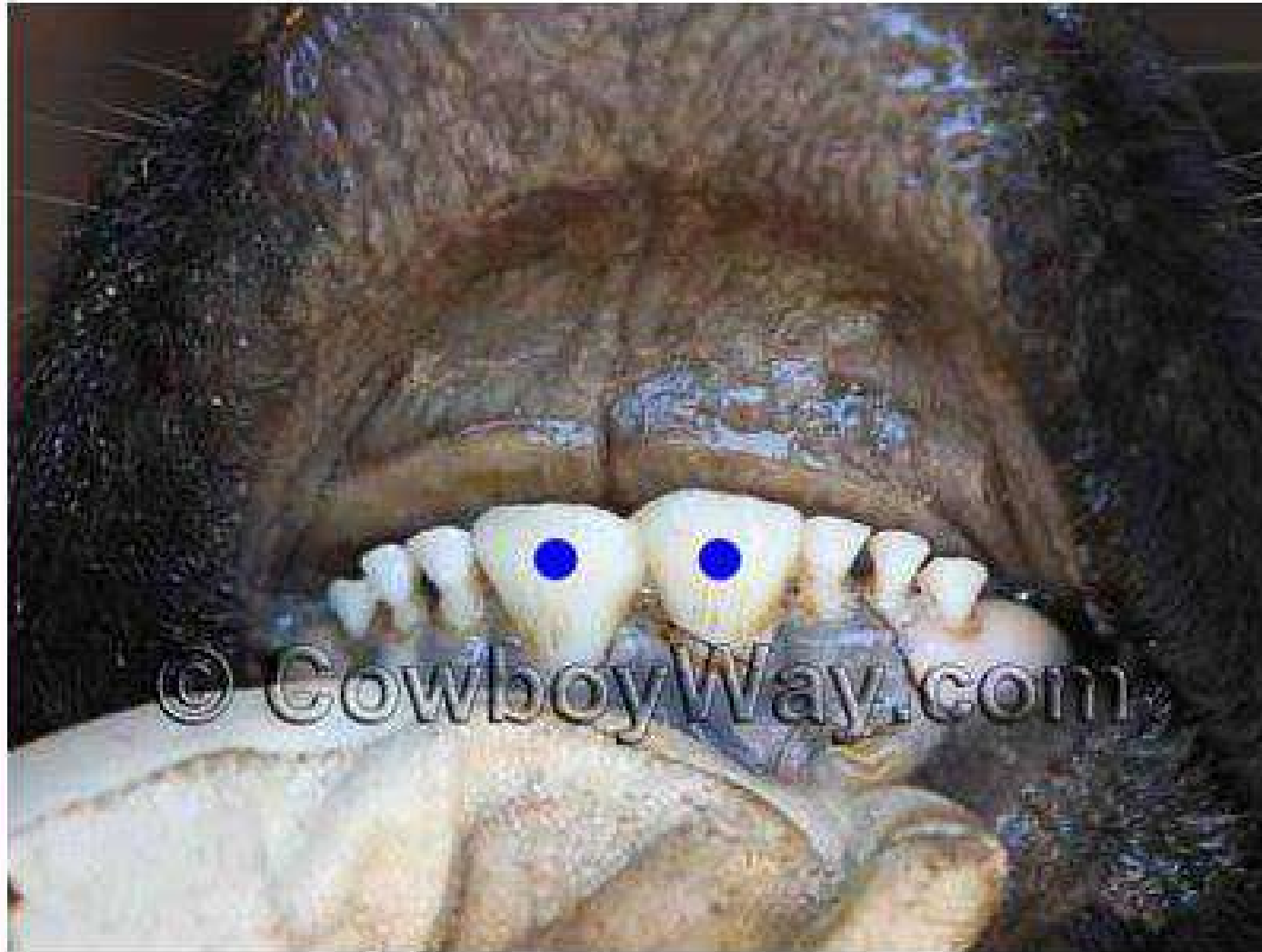Fig. 12 The corner teeth are replaced at about 4½ years, so at 5 years of age the cow has a full complement of incisors with the corners fully developed.



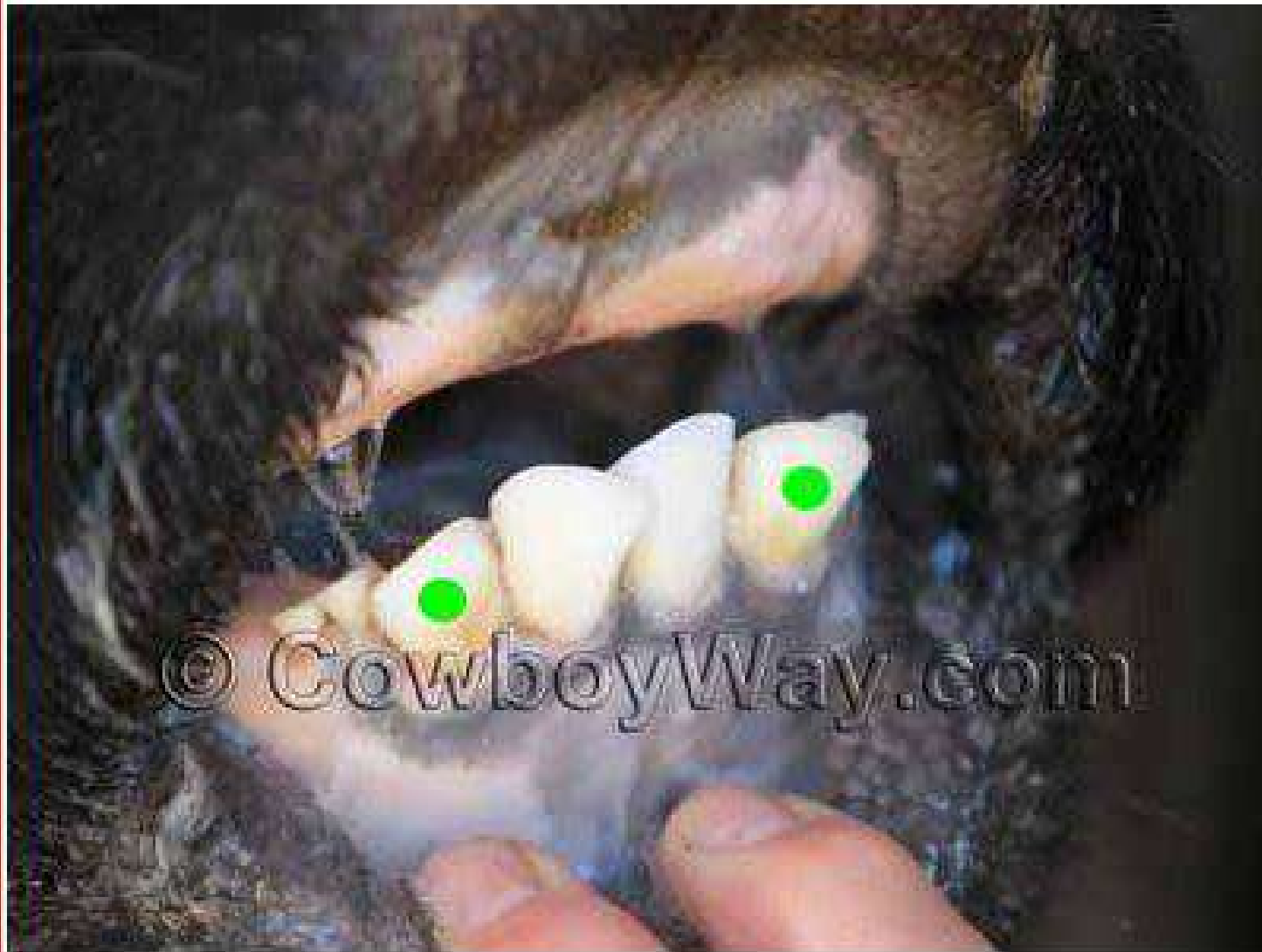
Fig. 13 Constant wear has reduced the internal face of the incisors to stubs at 12 years of age. This condition becomes more marked with increasing age.



Actual Age: 24 - 26 months
Estimated Age: Two years

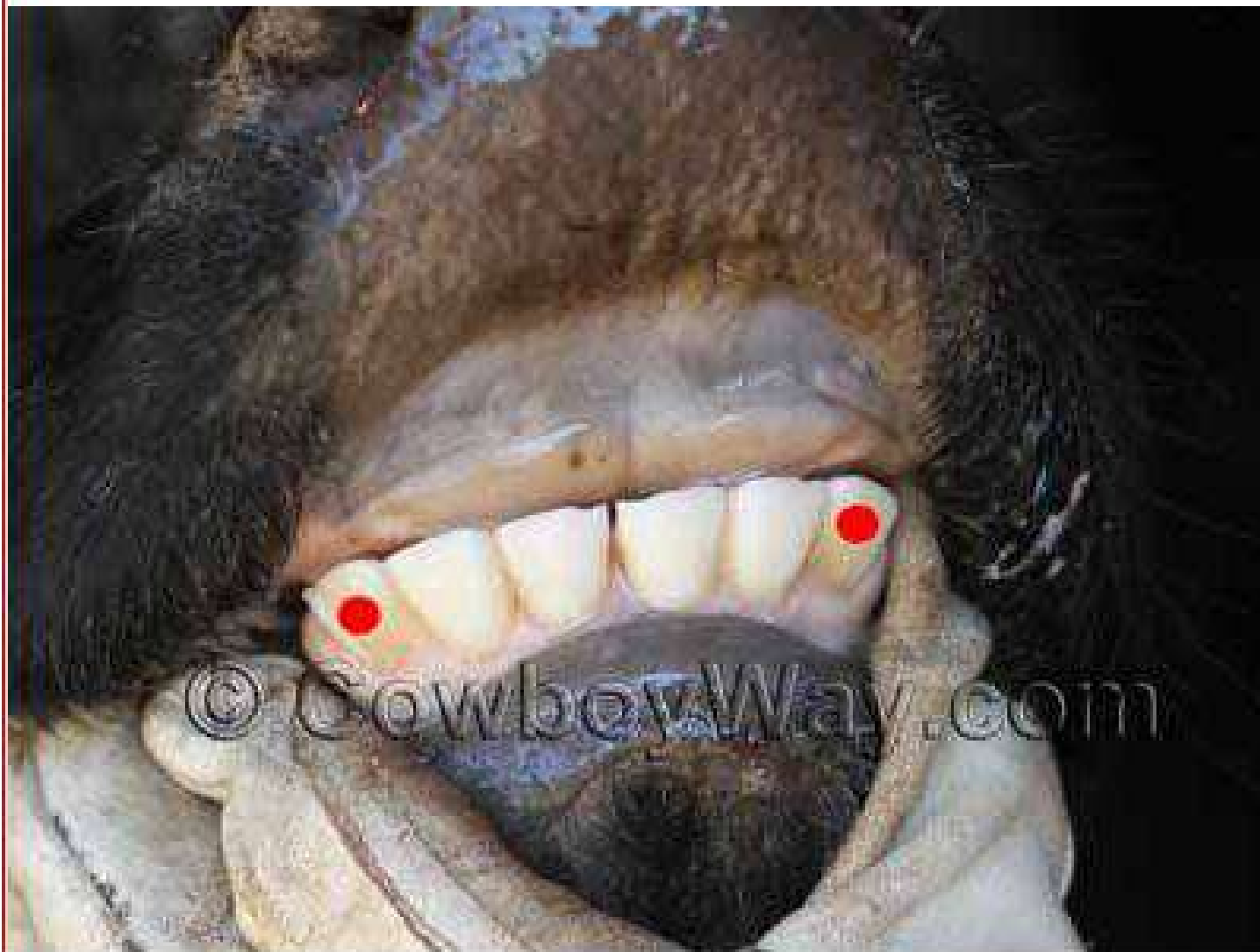

Actual Age: Three years
Estimated Age: Three years

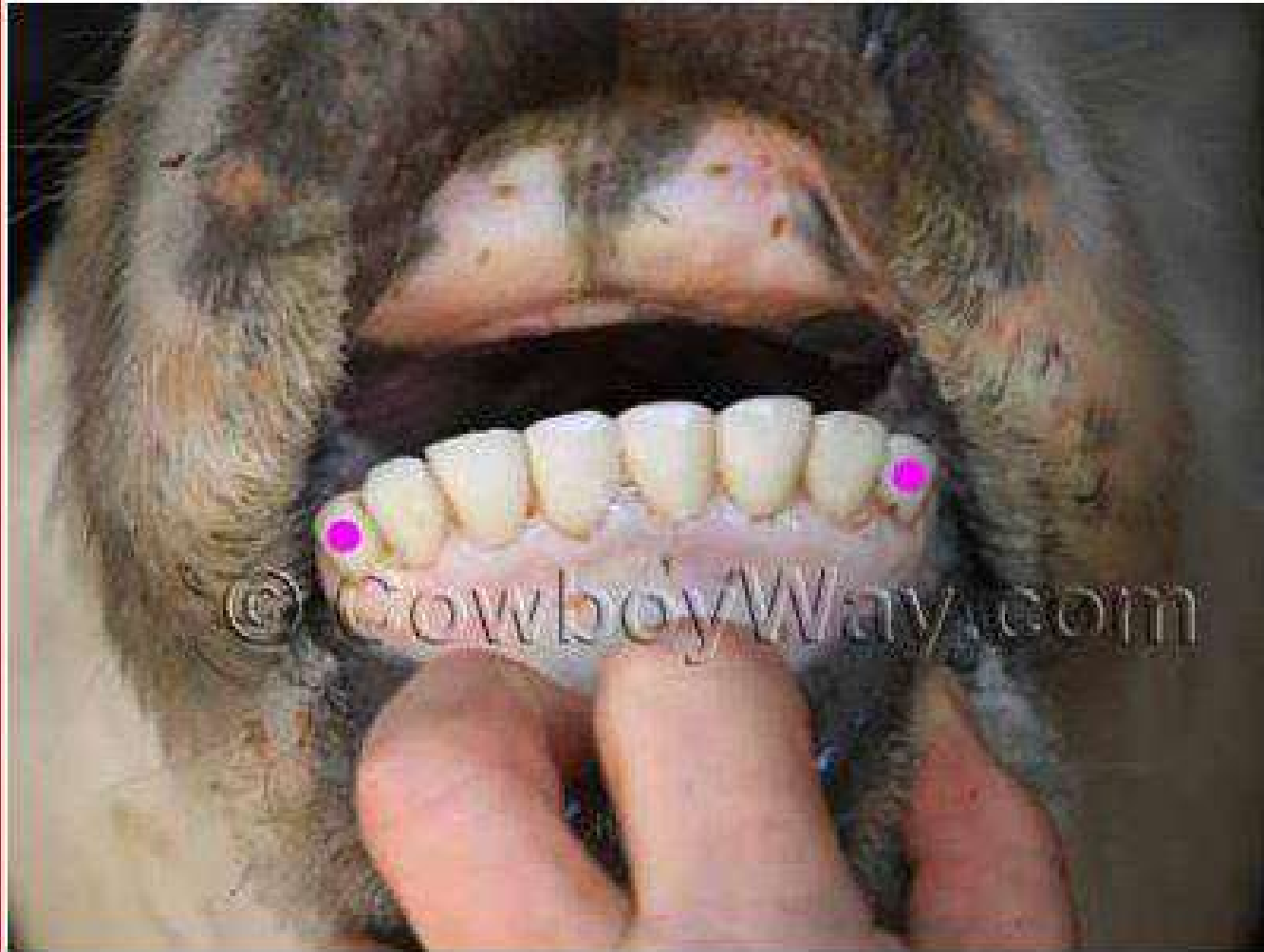

Actual Age: Three-and-a-half years

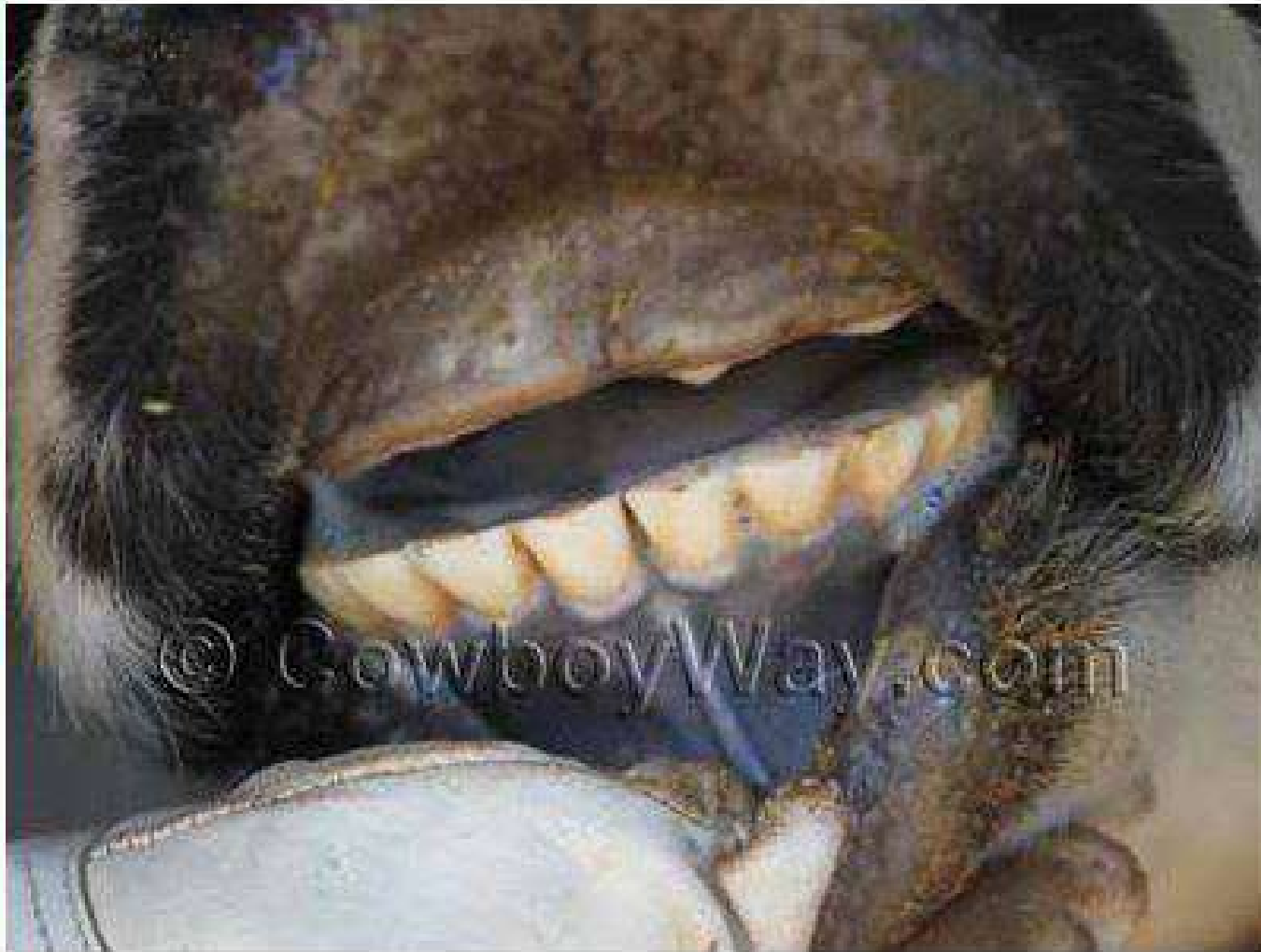Estimated Age: Four years



Actual Age: Five years
Estimated Age: Five years



Actual Age: Six years
Estimated Age: Six years



Age: Broken Mouth

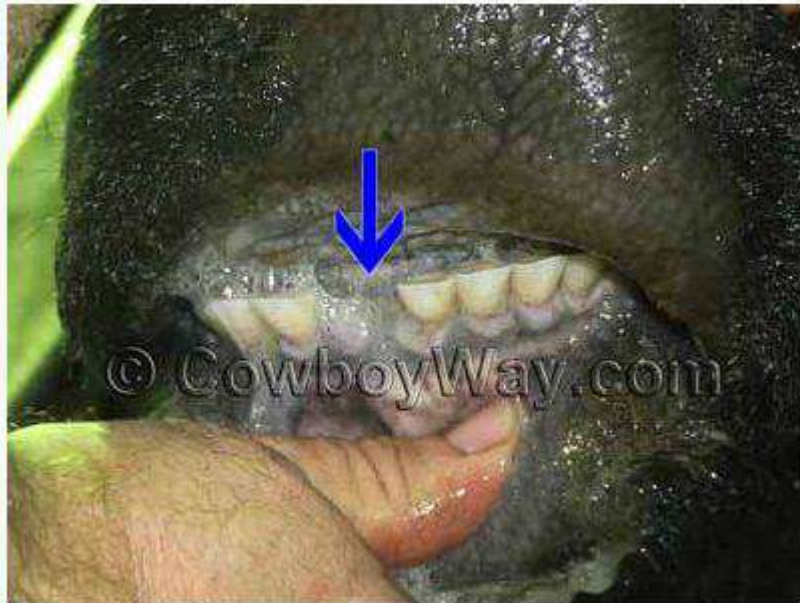The age "broken mouth" is older than the age "short." Commonly, a broken mouth cow is a cow that has lost one tooth due to age. In some areas, a cow is not a "broken mouth" until she has lost two teeth due to age.

NOTE: In the photo below the corner tooth on the left-hand side of the photo was present, but cannot be seen in the photo.

Actual Age: Unknown

Estimated Age: Broken mouth.

The blue arrow is pointing to a gap where a tooth is missing.

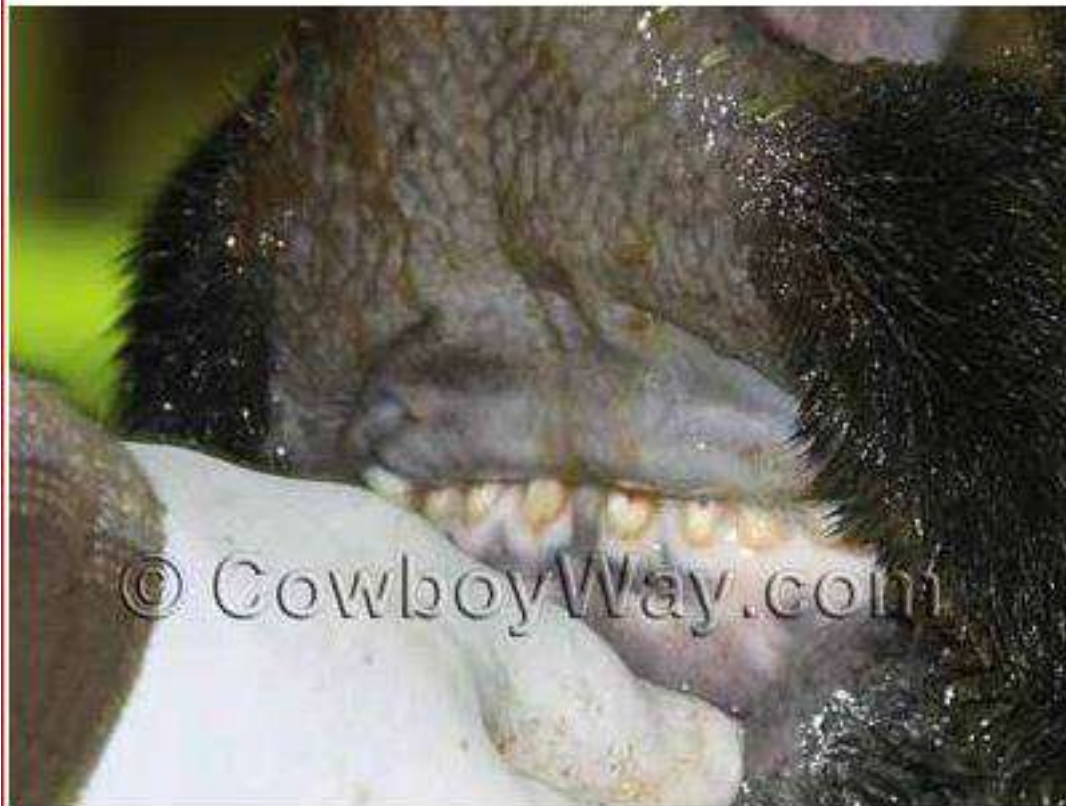

Age: Gummer

A "gummer" is often the oldest age description given to a cow. A gummer has lost several teeth due to age, or has worn them down until they are of little or no practical use.

Actual Age: Unknown

Estimated Age: Gummer



Actual Age: 24 - 26 months

Estimated Age: Younger than 18 months

This cow is 24 to 26 months old but still has only "baby" or "milk" teeth. Her first permanent incisors, which typically begin to erupt at approximately 1 1/2 years of age, have not even begun to erupt yet.

